

PENANGANAN KOMPREHENSIF PADA VERNAL CONJUNCTIVITIS

Lylys Surjani

Departemen Ilmu Penyakit Mata, Fakultas Kedokteran, Universitas Methodist Indonesia

Email: surjani.lylys@gmail.com

DOI: <https://doi.org/10.46880/methoda.Vol10No1.pp47-52>

ABSTRACT

Vernal keratoconjunctivitis (VKC) is an allergic eye disease with a chronic inflammatory condition, mostly bilateral and affect upper tarsal conjunctiva. VKC is characterized by conjunctival infiltration by various types of inflammatory cells, especially eosinophils, although VKC was previously considered an IgE-mediated disease, but several other immunological pathways such as an increase of activated CD4 + T-lymphocytes, especially Th2, which indicates that hypersensitivity reactions are found against unknown pathogens. The rate of eye infection with shield ulcers ranges from about 9-10% which Staphylococcus epidermidis and Streptococcus pneumoniae are the most common bacteria founded. Patients with VKC often present with symptoms which is intense itching, hyperemia conjunctiva, and watery eyes, photophobia and a sensation like a foreign object. Clinical signs of VKC include papillary reactions of the upper tarsal conjunctiva and throughout the limbus. When eyelid eversion, bulbar and tarsal conjunctival hyperemia can be observed in the presence of papillae of varying size and occasionally a gelatinous infiltrate in the limbus area (Trantas Horner's nodule) which is necessary for diagnosis of VKC. Avoiding specific/nonspecific triggers can prevent severe manifestations of VKC. Topical lubrication with artificial tears is used for long-term management of VKC patients, both during the active and passive phases. The main focus of VKC medical management is to relieve symptoms and prevent complications, the types of medications used include antihistamines, mast cell stabilizers, steroids and immunosuppressive eye drops (Cyclosporin A (CsA) & Tacrolimus). Supratarsal injection of either short or medium acting corticosteroids is recommended as a therapeutic approach in patients with VKC. Excision of the giant papilla of tarsal conjunctiva with 0.02% intraoperative mitomycin-C was recommended in cases resulting ptosis.

Keywords: *Vernal Keratoconjunctivitis, Eye Disease.*

PENDAHULUAN

Vernal keratoconjunctivitis (VKC) adalah penyakit mata akibat alergi dengan kondisi peradangan kronis, bilateral dan paling sering melibatkan konjungtiva tarsal atas. VKC lebih sering menyerang pasien muda, pria, di daerah tropis VKC juga sering

dikaitkan dengan status sosial ekonomi yang lebih tinggi. Eksaserbasi sering terjadi pada musim-musim tertentu, paling sering di negara Eropa dan Asia (Addis & Bennie H. Jeng, 2018). VKC adalah penyakit langka dengan prevalensi <1 kasus dari 10.000 di Eropa, yang terjadi terutama pada usia anak-

anak dan sembuh secara spontan setelah pubertas. Penyakit ini lebih sering menyerang pria dari pada wanita, dengan rasio 2–3: 1 dan umumnya ditemukan di daerah iklim panas kering, khususnya di Mediterania, Timur Tengah, Afrika Tengah dan Barat, India, dan Amerika Selatan (Zicari et al., 2019).

VKC dapat menyebabkan gangguan penglihatan yang parah jika tidak ditangani secara adekuat. Kehilangan penglihatan dilaporkan pada 5% hingga 30% kasus karena komplikasi seperti *shield ulcer*, neovaskularisasi kornea, dan keratoconus, dan penggunaan terapi steroid yang berkepanjangan dapat menyebabkan katarak dan glaucoma (Bruschi et al., 2020).

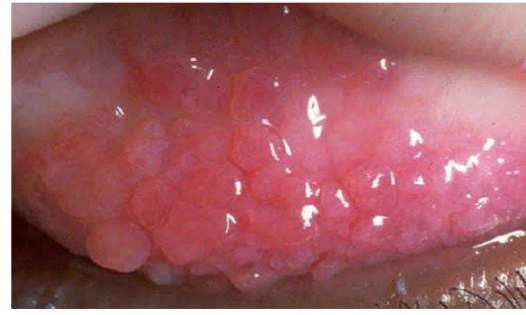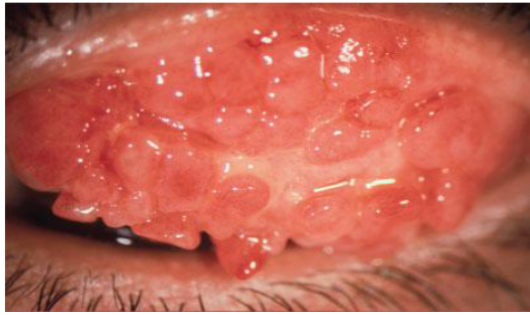
VKC ditandai dengan infiltrasi konjungtiva oleh berbagai tipe sel inflamasi, terutama eosinophil, meskipun sebelumnya VKC dianggap sebagai penyakit yang dimediasi oleh IgE, namun beberapa jalur imunologi lainnya juga telah terlibat. Pada pasien dengan VKC tampak peningkatan jumlah CD4 + T-limfosit yang teraktivasi, terutama Th2, yang mengindikasikan bahwa ditemukan reaksi hipersensitivitas terhadap patogen yang tidak diketahui.

Peningkatan kadar sitokin inflamasi IL-3, IL-4, dan IL-5 juga ditemukan. Pembentukan papila konjungtiva berhubungan dengan aktivasi dan produksi fibroblast, sedangkan nodul konjungtiva limbal berhubungan dengan infiltrasi sel inflamasi (Addis & Bennie H. Jeng, 2018). Tingkat infeksi mata dengan *shield ulcer* berkisar sekitar 9-10%; *Staphylococcus epidermidis* dan *Streptococcus pneumonia* merupakan bakteri yang paling sering

ditemukan, diikuti oleh spesies *Corynebacterium*, *Neisseria meningitides*, *Klebsiella pneumonia*, spesies *Brevibacterium*; kadang-kadang infeksi jamur *Aspergillus* dilaporkan pada pasien dengan VKC (Zicari et al., 2019).

Pasien dengan VKC sering datang dengan gejala gatal hebat, mata merah, dan mata berair. Pasien juga kadang mengeluhkan fotofobia dan sensasi seperti ada benda asing. Tanda-tanda klinis VKC termasuk reaksi papiler dari konjungtiva tarsal atas dan di seluruh limbus. Tanda khas lain dari VKC termasuk hiperemia konjungtiva bulbar, secret lendir yang kental, dan keterlibatan kornea, termasuk keratitis *superficial punctate*, erosi epitel, ulkus *shield*, atau plak (Addis & Bennie H. Jeng, 2018).

Fotofobia membatasi aktivitas sehari-hari dan diperburuk oleh paparan sumber cahaya, sehingga dianjurkan penggunaan kacamata hitam. Pada eversi kelopak mata, hiperemia konjungtiva bulbar dan tarsal dapat diamati dengan adanya papila dengan ukuran bervariasi dan kadang-kadang infiltrat *gelatinous* di daerah limbus (nodul Trantas Horner). Penemuan hiperplasia papiler diperlukan untuk penegakan diagnosis VKC dan klasifikasi VKC berdasarkan bagian konjungtiva yang terlibat yaitu Bulbar / Limbal, Palpebral dan Campuran. Ukuran papila bervariasi mulai dari diameter 0,1 hingga 5 mm, dengan *cut off* yang digunakan adalah diameter 1 mm hingga 3 mm untuk ukuran besar (Zicari et al., 2019).



Sumber: (Nagrare, Vijaykumar, Nandan, & Sritha Vemuganti, 2017)

Gambar 1. Hiperplasia papiler dengan tampilan *cobblestone* pada VKC.

Diketahui dengan baik bahwa dua populasi VKC dapat didefinisikan: (1) mereka dengan hasil tes positif, yang umumnya juga hadir dengan beberapa

manifestasi alergi lainnya, seperti asma, rinitis, atau eksim dan (2) mereka dengan hasil tes negatif, dan riwayat pribadi dan keluarga yang negatif dari atopi.

Grade	Clinical findings	Treatment
0 (quiescent)	Absence of symptoms	No treatment
1 (mild)	Presence of symptoms with no corneal involvement	Anti-allergic eye drops daily
2 (moderate)	Presence of symptoms associated with photophobia with no corneal involvement	Combined anti-allergic eye drops daily
3 (severe)	Presence of symptoms associated with photophobia and mild to moderate SPK	Anti-allergic eye drops daily with pulsed low-dose topical steroid
4 (very severe)	Presence of symptoms associated with photophobia and diffuse SPK or corneal ulcer	Pulsed high-dose topical steroid with eventual surgical removal of corneal plaque

SPK superficial punctate keratopathy

Sumber: (Leonardi, 2013)

Gambar 2. Penilaian klinis dan pendekatan terapeutik keratokonjungtivitis vernal.

PEMBAHASAN

Non Farmakologi

VKC adalah jenis penyakit konjungtiva alergi yang diakibatkan oleh paparan alergen, jadi langkah pertama penanganannya adalah eliminasi dan menghindari alergen yang memperburuk kondisi pasien. Menghindari pemicu spesifik / nonspesifik dapat mencegah manifestasi VKC yang semakin parah. Lubrikasi topikal dengan *artificial tears* digunakan untuk manajemen jangka panjang pasien VKC, baik selama fase aktif maupun pasif. Karena dapat mengurangi gejala gatal dengan efek mendinginkan. Kemudian,

selama serangan akut dan VKC aktif, pemberian pengobatan tersebut dapat eliminasi mediator inflamasi yang ditemukan pada air mata dan mengurangi peradangan. Selain itu, mata kering adalah komplikasi umum dari VKC yang diakibatkan defisiensi sel punca limbal (*limbal stem cell deficiency/LSCD*) dan ketidakstabilan lapisan air mata sebagai akibat dari perubahan sitologi pada epitel kornea dan konjungtiva. Dalam kasus ini, lubrikasi dengan penggunaan tetes mata di siang hari dan salep mata sebelum tidur direkomendasikan (AIHarkan, 2020).

VKC is a chronic, recurrent condition that usually improves by adulthood

Avoid rubbing itchy eyes, as this makes the condition worse

Avoid provocative nonspecific triggers such as sun, wind, and salt water, that exacerbate the condition, using sunglasses, hats with visors, swimming goggles where necessary

Avoid contact with commonly known allergens

Application of cold compresses and preservative-free artificial tears help to provide symptomatic relief

Hands, face and hair should be washed frequently to reduce exposure to allergens

Plan to take vacations in suitable climates

Sumber: (Leonardi, 2013)

Gambar 3. Edukasi pasien dan tindakan pencegahan untuk keratokonjungtivitis vernal.

Farmakologi

Fokus utama penatalaksanaan medis VKC adalah meredakan gejala dan mencegah komplikasi. Tetes mata topikal untuk mengobati VKC yang disetujui oleh Food and Drug Administration (FDA) AS adalah sebagai berikut:

- Antihistamin: emedastine & levocabastine (LEVO). Tetes mata Levocabastine 0,05% empat kali sehari selama 3 bulan terbukti efektif dan aman (Leonardi, 2013).
- Stabilisator sel mast: Sodium cromoglycate: & Lodoxamide adalah stabilisator sel mast dan dalam dosis rendah ditemukan dapat mencegah peningkatan permeabilitas vaskular kulit dan pelepasan histamin yang distimulasi antigen dan bahkan dapat mencegah masuknya kalsium ke dalam sel mast.
- Stabilisator sel antihistamin / mast: *Olopatadine hydrochloride* 0.1% melalui aksi gandanya (efek stabilisasi sel H (1) -antihistamin / mast) (Nagrle et al., 2017).

d. Steroid: tetes mata Prednisolon, fluorometholone, dan deksametason direkomendasikan dengan pemantauan yang adekuat. Namun, loteprednol memiliki efek paling kecil pada tekanan intraokular (lebih aman daripada yang lain) dan sama efektifnya dengan prednisolon untuk mengobati VKC.

e. Tetes mata immunosupresif:

- Siklosporin A (CsA) adalah metabolit siklik netral, hidrofobik, dan siklik dari jamur *Tolypocladium inflatum* dan *Beauveria nevus*. Ini tersedia dalam konsentrasi 0,05%, 0,1%, dan 1%. Dosis 4x sehari tampak efektif dan aman (Nagrle et al., 2017).
- Tacrolimus, juga dikenal sebagai FK 506, adalah turunan makrolida dengan aktivitas antiinflamasi dan imunomodulator (cara kerja yang mirip dengan CsA). Dalam konsentrasi 0,03%, ditemukan efektif, aman, dan ditoleransi dengan baik dalam pengobatan konjungtivitis *giant* papiler dan kasus konjungtivitis alergi kronis lainnya, termasuk VKC.

f. Lainnya:

- Asetilsistein topikal 5% -10% telah digunakan untuk mengurangi pelekatan lendir pada kornea selama eksaserbasi akut.
- Suspensi oftalmik rebamipide 2% juga terbukti efektif dalam mengurangi gejala dan tanda pada VKC yang parah dan memulihkan kerusakan kornea pada VKC (AlHarkan, 2020).
- Indometasin 1%, ketorolak 0,5%, dan diklofenak 0,1% telah menunjukkan efektivitas dalam pengobatan VKC (Leonardi, 2013).

Class	Drug	Indication	Comments		
Vasoconstrictor/ antihistamine combinations	Naphazoline/pheniramine	Rapid onset of action	Short duration of action Tachyphylaxis		
		Episodic itching and redness	Mydriasis Ocular irritation Hypersensitivity Hypertension Potential for inappropriate patient use		
		Antihistamines	Levocabastine	Relief of itching	Short duration of action
		Emedastine	Relief of signs and symptoms	Frequently does not provide complete disease control when used alone	
		Mast cell stabilizers	Sodium cromoglicate	Relief of signs and symptoms	Long-term usage Slow onset of action
			Nedocromil		Prophylactic dosing
			Lodoxamide		Frequently does not provide complete disease control when used alone
NAAGA					
Pemirolast					
Antihistamine/mast cell stabilizers (dual-acting)	Alcaftadine	Relief of itching	Bitter taste (azelastine)		
	Azelastine	Relief of signs and symptoms	No reported serious side effects		
	Bepotastine		Frequently does not provide complete disease control when used alone		
	Epinastine				
	Ketotifen				
Corticosteroids	Olopatadine				
	Loteprednol	Treatment of allergic inflammation	Risk for long-term side effects No mast cell stabilization		
	Fluormetholone		Potential for inappropriate patient use		
	Desonide	Use in moderate to severe forms	Requires close monitoring		
	Rimexolone				
	Dexamethasone Betamethasone				

Sumber: (Leonardi, 2013)

Gambar 4. Obat mata topikal untuk pengobatan keratokonjungtivitis vernal.

Perawatan Bedah

Direkomendasikan dalam kasus keterlibatan kornea dan *giant* papila tarsal yang mengakibatkan ptosis. Eliminasi plak kornea dalam kasus *shield ulcer* memungkinkan reepitelisasi kornea. Eksisi *giant* papila dari konjungtiva tarsal dilengkapi dengan intraoperative mitomisin-C 0.02%.^{3,4} Injeksi supratarsal baik kortikosteroid kerja pendek atau menengah direkomendasikan sebagai pendekatan terapeutik pada pasien dengan VKC. Cryotherapy dan / atau eksisi *giant* papila sebaiknya dihindari karena tindakan ini

hanya mengobati komplikasi bukan penyakit yang mendasari, dan dapat menyebabkan jaringan parut (Leonardi, 2013).

DAFTAR PUSTAKA

- Addis, H., & Bennie H. Jeng. (2018). Vernal keratoconjunctivitis. *Clinical Ophthalmology*, 12, 119–123. Retrieved from https://www.uptodate-com.sire.ub.edu/contents/vernal-keratoconjunctivitis?topicRef=5547&source=see_link
- AlHarkan, D. H. (2020). Management of vernal keratoconjunctivitis in children in Saudi Arabia. *Oman Journal of Ophthalmology*, 13(1), 3–12.

- Bruschi, G., Ghiglioni, D. G., Osnaghi, S., Rosazza, C., Pires Marafon, D., Landi, M., & Marchisio, P. G. (2020). Role of ocular cytology in vernal keratoconjunctivitis. *Immunity, Inflammation and Disease*, 8(1), 3–7. <https://doi.org/10.1002/iid3.278>
- Leonardi, A. (2013). Management of Vernal Keratoconjunctivitis. *Ophthalmology and Therapy*, 2(2), 73–88. <https://doi.org/10.1007/s40123-013-0019-y>
- Nagrle, P., Vijaykumar, K., Nandan, N., & Sritha Vemuganti. (2017). Study of Clinical Features and Management of Vernal Keratoconjunctivitis. *Journal of Medical Science And Clinical Research*, 05(01), 15754–15759. <https://doi.org/10.18535/jmscr/v5i1.86>
- Zicari, A. M., Capata, G., Nebbioso, M., De Castro, G., Midulla, F., Leonardi, L., ... Duse, M. (2019). Vernal Keratoconjunctivitis: An update focused on clinical grading system. *Italian Journal of Pediatrics*, 45(1), 1–6. <https://doi.org/10.1186/s13052-019-0656-4>